

Lapaluu

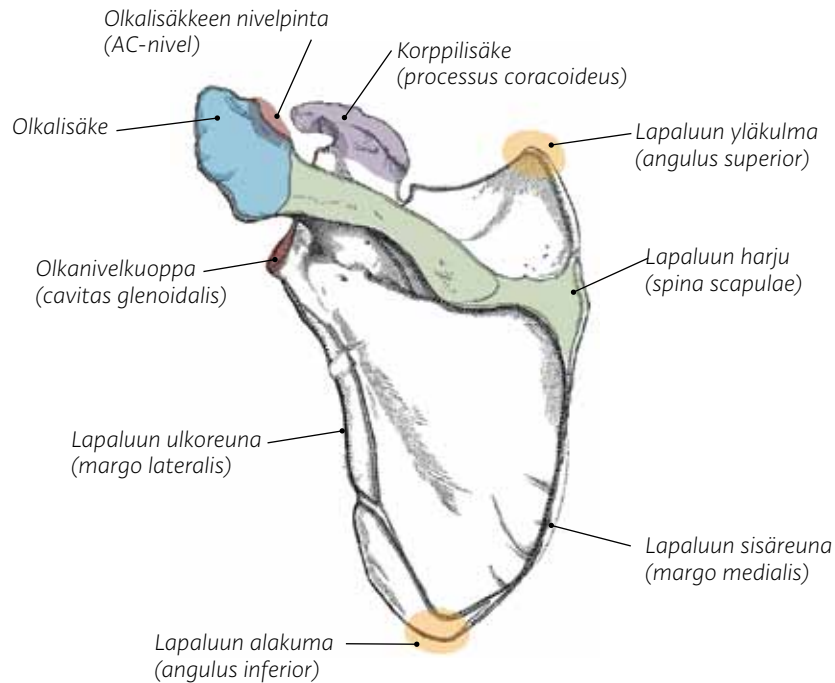
(kuva 90)

Lapaluu on litteä, kolmionmallinen luu rintakehän takana. Solisluu niveltyy siihen AC-nivelen kautta ja olkaluu olkanivelen kautta. Lapaluun

ja rintalastan välillä ei ole varsinaista niveltä, kuten edellisestä kappaleesta käy ilmi. Lapaluu kiinnittyy rintalastaan vain lihasten välityksellä, mikä tekee siitä varsin liikkuvan rakenteen. Toiminta voi myös häiriintyä, jos lapa-

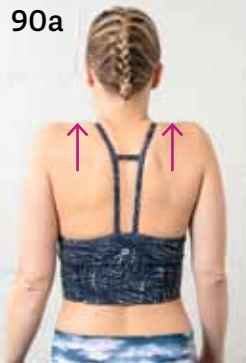luuhun kiinnittyvät lihakset ovat liian heikkoja tai kireitä. Tällöin hartiarenkas ei tule yläraajan toimintaa optimaalisesti. Lihasten toimintahäiriötä käydään tarkemmin läpi kappaleessa Hartiarenkaan alueen ongelmat.

90 Lapaluu takaapäin



Lapaluun liikkeet

Elevaatio eli ylösnosto



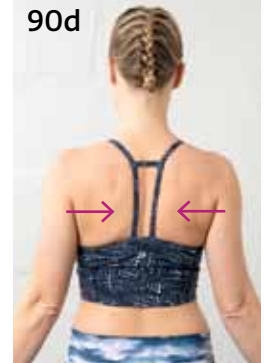Depressio eli alaspienti



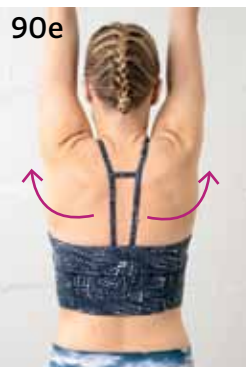Protraktio eli loitononus tai eteentuonti



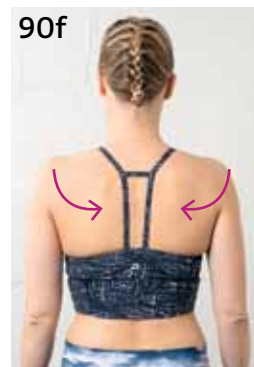Retraktio eli lähennys tai taaksevientä



Ylöskierto



Alaskierto (lavat palautetaan takaisin neutraaliasentoon)



Eteenpäin kallistuminen tai kiertyminen

